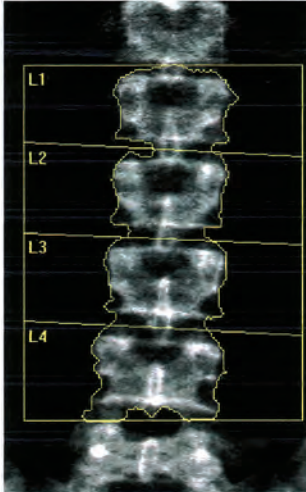


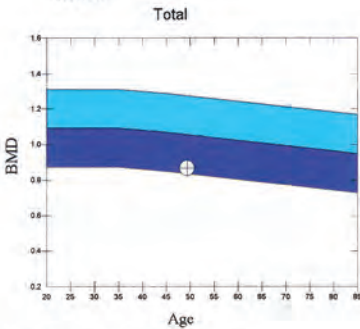
Περιστατικό Συστηματικής Μαστοκύτωσης

Name: Sex: Male Height: 180.0 cm
 Patient ID: Ethnicity: White Weight: 79.0 kg
 DOB: 20 March 1959 Age: 49

Referring Physician:



k = 1.140, d0 = 45.7
116 x 147



Reference curve and scores matched to White Male

Source: Hologic

Scan Information:

Scan Date:
 Scan Type:
 Analysis:

Operator:
 Model:
 Comment:

DXA Results Summary:

Region	Area (cm ²)	BMC (g)	BMD (g/cm ²)	T-Score	PR (%)	Z-Score	AM (%)
L1	14.91	12.58	0.844	-1.5	84	-1.2	87
L2	15.54	13.83	0.890	-1.9	81	-1.5	84
L3	17.07	14.70	0.861	-2.2	78	-1.9	81
L4	19.04	16.61	0.872	-2.5	76	-2.1	79
Total	66.56	57.72	0.867	-2.0	79	-1.7	82

Total BMD CV 1.0%, ACF = 1.031, BCF = 1.007, TH = 7.706

WHO Classification: Osteopenia
 Fracture Risk: Increased

Physician's Comment:

HOLOGIC®

Ανδρας Λευκής φυλής.

Μονάδα μέτρησης: Hologic Discovery A

Δημογραφικά στοιχεία: Ηλικία: 49 ετών, Ύψος: 180 εκατ., Βάρος: 79 χгр.

Ιστορικό: Συστηματική Μαστοκύτωση (σπάνια νόσος που χαρακτηρίζεται από συσσώρευση αυξημένου αριθμού μαστοκυττάρων σε ένα ή περισσότερα όργανα με συχνότερη εντόπιση το δέρμα, το μυελό των οστών και το γαστρεντερικό σύστημα. Συστηματική νόσος χωρίς παρουσία δερματικής βλάβης αναφέρεται σε ποσοστό περίπου 50% των περιπτώσεων. Σε αρκετές περιπτώσεις χορηγούνται κορτικοστεροειδή που μπορεί να αυξήσουν τον κίνδυνο της οστεοπόρωσης).